



# "เนื้อออกกระดุก บริเวณหน้าผาก"

บทความโดย

พญ.วศิณี ตันศิริเจริญกุล, อ.นพ.คณิต เต็มไต่ยรัตน์, ผศ.นพ.ชัย อยู่สวัสดิ์  
ภาควิชาโสต ศอ นาสิกวิทยา คณะแพทยศาสตร์ โรงพยาบาลรามาริบัติ  
ราชวิทยาลัยโสต ศอ นาสิกแพทยแห่งประเทศไทย



# "เนื้องอกกระดูกบริเวณหน้าผาก"

**เนื้องอก** กระดูกบริเวณหน้าผาก (Forehead Osteoma) นั้นเป็นเนื้องอกของกระดูกชนิดไม่ร้ายแรงที่มีลักษณะเป็นก้อนกลมยื่นออกมาจากกะโหลกศีรษะอาจมี 1 ก้อนหรือหลายก้อนก็ได้ ซึ่งเนื้องอกกระดูกบริเวณหน้าผากนี้พบได้บ่อยบริเวณหน้าผากระหว่างไรผมกับคิ้ว

ผู้ป่วยมักมาพบแพทย์ด้วยอาการคลำก้อนได้หรือมองเห็นก้อนบริเวณหน้าผากงอกนูนออกมา โดยตัวก้อนโตขึ้นได้ช้า ๆ และมักไม่พบอาการเจ็บปวด โดยส่วนใหญ่เนื้องอกกระดูกบริเวณหน้าผากมักไม่ก่ออันตรายใด ๆ แต่ส่งผลกระทบต่อสภาพลักษณะและความสวยงามแก่ผู้ป่วย



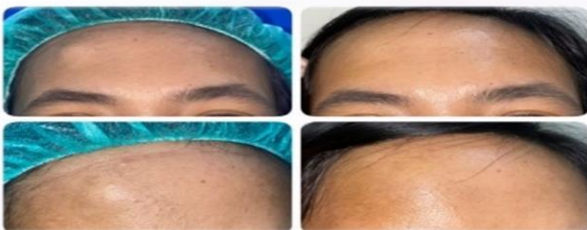IMAGE SOURCE : Freepik.com



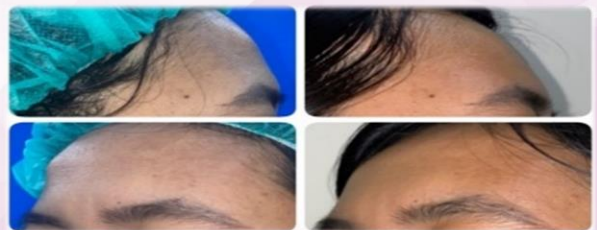IMAGE SOURCE : Freepik.com

เนื้องอกกระดูกบริเวณหน้าผากโดยมากจะงอกออกมาจากกระดูกกะโหลกศีรษะส่วนนอกและไม่ลุกลามเข้าไปในกะโหลกศีรษะส่วนลึกและสมองสามารถประเมินขอบเขตของก้อนได้ชัดเจนมากขึ้นด้วยการใช้เครื่องเอกซเรย์คอมพิวเตอร์ (computerized tomography Scan : CT scan)

## ภาพก่อนผ่าตัด และ หลังผ่าตัดเนื้องอกกระดูกบริเวณหน้าผาก



ภาพผู้ป่วยก่อนผ่าตัดเนื้องอกกระดูกบริเวณหน้าผาก



ภาพผู้ป่วยหลังผ่าตัดส่องกล้องเนื้องอกกระดูกบริเวณหน้าผาก

ภาพจากภาควิชาโสต ศอ นาสิกวิทยา คณะแพทยศาสตร์โรงพยาบาลรามาธิบดี



# "เนื้องอกกระดูกบริเวณหน้าผาก"

การรักษาเนื้องอกกระดูกบริเวณหน้าผากนั้นมีหลายวิธี ตั้งแต่การสังเกตอาการ ต่อเนื่องจนไปถึงการผ่าตัดเพื่อกำจัดเนื้องอกออก โดยในส่วนของ การผ่าตัดนั้น สามารถทำได้หลายวิธี ตั้งแต่

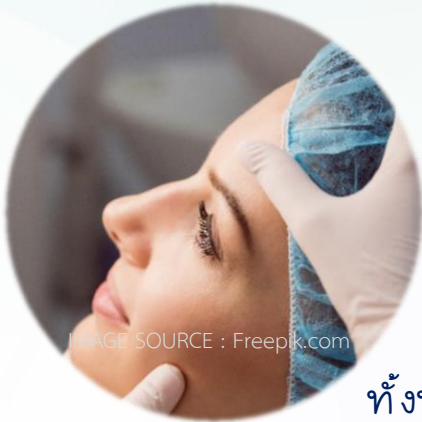
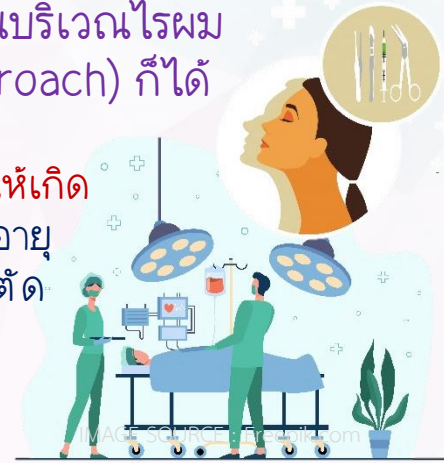
IMAGE SOURCE : Freepik.com

- การผ่าตัดเนื้องอกกระดูกบริเวณหน้าผาก ออกโดยการเปิดแผลบริเวณที่ปุ่มกระดูกงอก ออกมาโดยตรง (Direct excision)

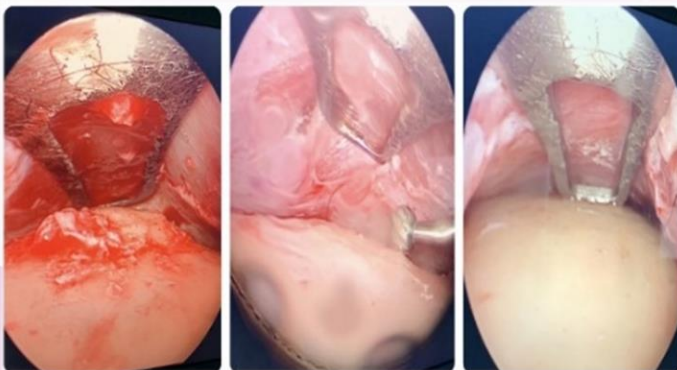
- หรือเปิดแผลซอหน้าบริเวณไรผม (Coronal flap approach) ก็ได้

ทั้งนี้สองวิธีการข้างต้นอาจก่อให้เกิด รอยแผลเป็นที่สังเกตเห็นได้ชัด โดยเฉพาะอย่างยิ่งในคนไข้ อายุ น้อยที่ยังไม่มีริ้วรอยบริเวณหน้าผาก และ **ไม่เหมาะสม** ในการผ่าตัด เนื้องอกกระดูกบริเวณหน้าผากที่มีขนาดใหญ่



ในปัจจุบันมีการคิดค้นวิธีการรักษาใหม่ๆ ที่มาช่วยซ่อนรอยแผลเป็นและลดการเกิดการบาดเจ็บของเนื้อเยื่อข้างเคียงด้วยการผ่าตัดแบบส่องกล้อง (endoscopic excision of the forehead osteoma) โดยวิธีนี้มีข้อดีคือแผลในการผ่าตัดมีขนาดเล็กโดย เฉลี่ยประมาณ 1-1.5 เซนติเมตรและซ่อนอยู่บริเวณไรผม

## ภาพการผ่าตัดส่องกล้องเนื้องอกกระดูกบริเวณหน้าผาก



ภาพจากภาควิชาโสต ศอ นาสิกวิทยา

คณะแพทยศาสตร์โรงพยาบาลรามาธิบดี

การผ่าตัดเพื่อกำจัดเนื้องอก กระดูกบริเวณหน้าผากนั้นสามารถ ทำได้โดยใช้การระงับความรู้สึกโดย ยาชาเฉพาะที่ซึ่งมีความเสี่ยงและ ภาวะแทรกซ้อนหลังการผ่าตัดน้อย

